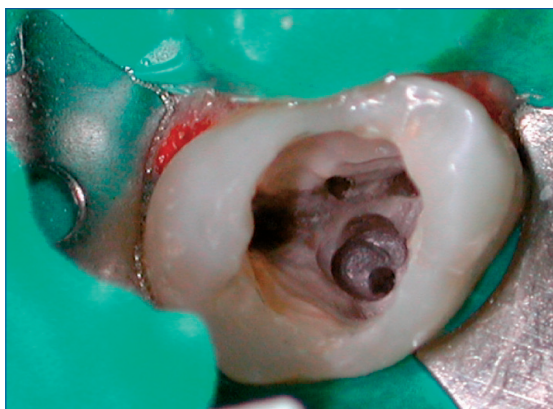



Moderne Wurzelfülltechnik mit thermoplastischer Guttapercha

Ich erzähle meinen Patienten immer, dass sich meiner Meinung nach in keiner anderen Disziplin innerhalb der Zahnheilkunde so viel getan hat wie im Bereich der Endodontie. Obschon natürlich auch in anderen Bereichen bedeutende Fortschritte gemacht wurden, aber für mich hat sich das Thema Endodontie revolutioniert. Ich habe meine Praxis jetzt etwas mehr als 10 Jahre und Patienten, bei denen ich am Beginn meiner Praxistätigkeit eine Wurzelfüllung gemacht habe und die jetzt eine neue bekommen, sind erstaunt über den Wandel der Behandlungsweise.

Heiko Jakob

An der Universität lernten wir, dass die Kanäle mit Reamern, Kerr- oder Hedström-Feilen aufzubereiten sind. Vorwiegend verwandten wir dabei die Step-Back-Methode. Es wurde darauf hingewiesen, Zipp und Ellbow bei der Aufbereitung zu vermeiden und die Kanäle wurden mit lateraler Kondensation abgefüllt. Mir war zu diesem Zeitpunkt nur

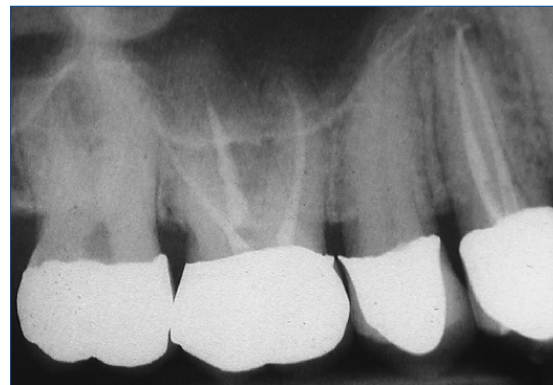

Aufbereitung vormals massiv obliterierter Kanäle

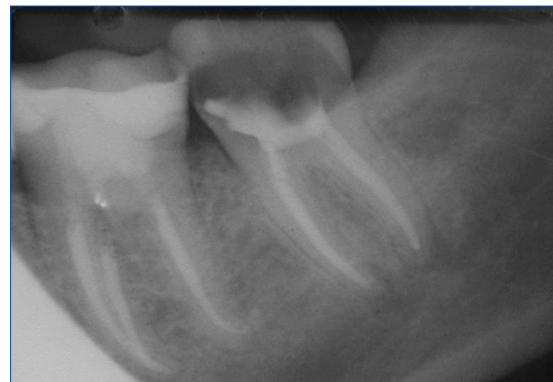klar, dass ich einen erdenklich ordentlichen Raum schaffen muss, um meine möglichst vielen Guttaperchastifte einzubringen. Bei verschiedenen Fortbildungen, besonders bei Kursen bei dem großen Franklin S. Weine erfuhr ich mehr über Kanalanatomie, die Notwendigkeit der Keimfreiheit und die Wichtigkeit des Kofferdams. Wir fertigten uns individuelle Feilen, indem wir sie entsprechend bogen und feilten die Enden so, dass sie bei der Aufbereitung bei gekrümmten Kanälen keinen Ellbow produzierten. Dies geschah alles mit sehr viel Aufwand und war sehr arbeits- und zeitintensiv. Die daraus resultierenden Ergebnisse waren meist zufriedenstellend, allerdings hatte ich extrem selten auch nur annähernd abgefüllte Seitenkanäle. Weitere Kurse warfen meine ursprünglichen Gedanken über den Haufen. Mittlerweile weiß ich, dass der einzige Grund des Aufbereitens der ist, meine Spülkanäle einzubringen. Die ausreichende Spülung ist der Garant für eine erfolgreiche Wurzelfüllung. Ich spüle mit warmer, fünfprozentiger Natriumhypochlorid-Lösung nicht weniger

als eine Stunde. Die Lösung muss die Bakterien im Wurzeldelta so lange penetrieren, um eine möglichst große Keimreduktion zu erzielen. Dadurch wird unser Problem, die apikale Parodontitis, eine polymikrobielle Erkrankung, verursacht durch opportunistische, anaerobe Mikroorganismen, verhindert. Meine Längenbestimmung wird nicht mehr durch Röntgenmessaufnahmen festgelegt, sondern durch Endometrie mit dem Längenmesssystem von Morita.

BEISPIEL 1



Beispiel einer schwierigen apikalen Wurzelanatomie (der 6er wurde nicht in unserer Praxis gemacht)



Beispiel einer schwierigen apikalen Wurzelanatomie

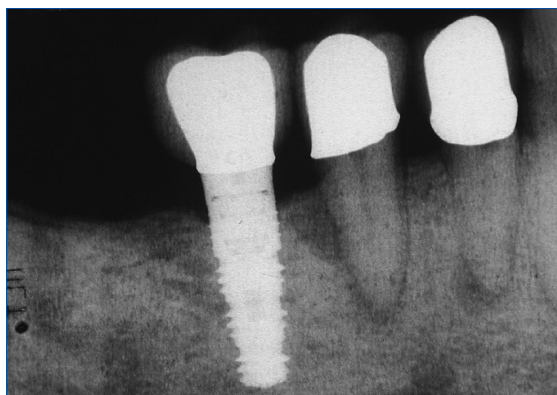
Seit nunmehr einigen Jahren bereite ich mit rotierenden Nickel-Titan-Feilen meine Kanäle auf – welch ein Fortschritt bringt uns dieses geniale Material! Durch diese Art von Feilen hat es einen Paradigmenwechsel von Step-Back-Technik hin zu Crown-Down, Balanced Forced bzw. Step-Down gegeben.

Auch die universitäre Lehrmeinung wurde ab Ende der 90er Jahre angeglichen. Durch dieses Verfahren zeichnet sich in den letzten Jahren eine erfreuliche Entwicklung zu höherer Qualität in der Wurzelkanalbehandlung ab. Der Wechsel zur Crown-Down-Technik bringt viele Vorteile, bei den sehr schwierigen Zähnen bekommen wir neue Chancen der Aufbereitungsmöglichkeit und bei den einfach zu lösenden Fällen wird die Aufbereitung erheblich zeitsparender und leichter.

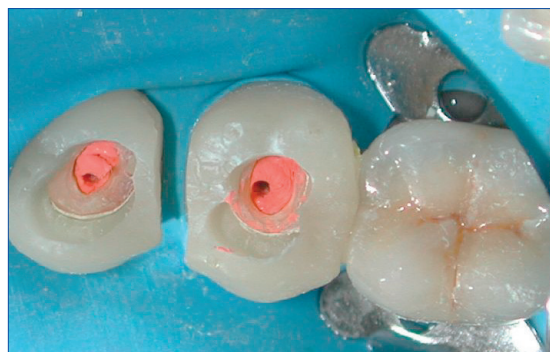Dies ist nicht nur eine erhebliche Aufwertung meiner Arbeit, sondern nebenbei auch eine massive Schonung meiner Handmuskulatur.

Zudem besitze ich, seit nunmehr einigen Jahren, ein Operationsmikroskop, auf das ich nicht mehr verzichten möchte. Der Einblick in die Kanal Anatomie erreicht komplett andere Dimensionen, die man nicht erahnen würde, wenn man es nicht sähe. Seit ich das Mikroskop benutze, finde ich übrigens in >95% der oberen Sechser einen vierten mesiopalatalen Kanal. Ich denke nicht, dass sich meine Patienten auf einmal so geändert haben und plötzlich mehr Kanäle bekommen, ich denke, es liegt wohl daran, dass ich sie früher einfach nicht gefunden habe. Mittlerweile gehe ich davon aus, dass in den <5% der Molaren mit drei Kanälen der vierte durch mich nicht gefunden wurde.

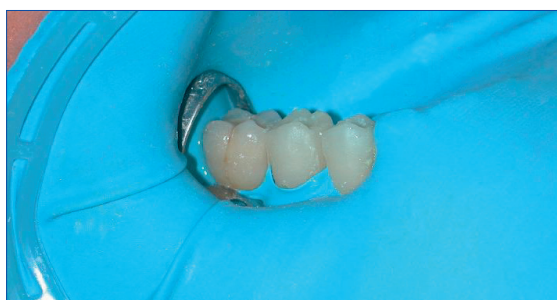BEISPIEL 2



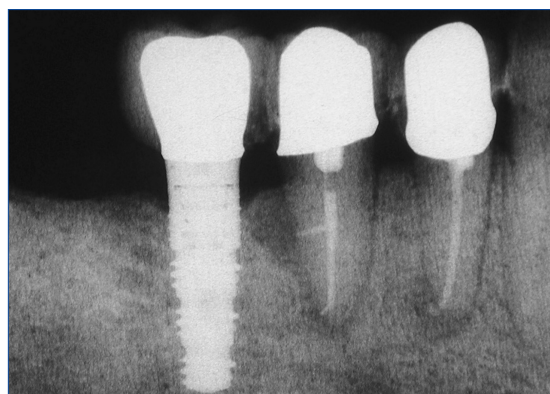
Patientin mit röntgenologischen Aufhellungen apikal und vertikal, wer denkt da nicht an ein parodontales Problem? Kürretage wäre hier die absolut falsche Therapie!



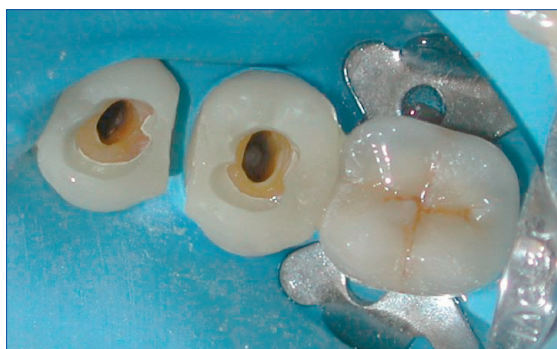Die abgefüllten Zähne mit der komprimierten Guttapercha



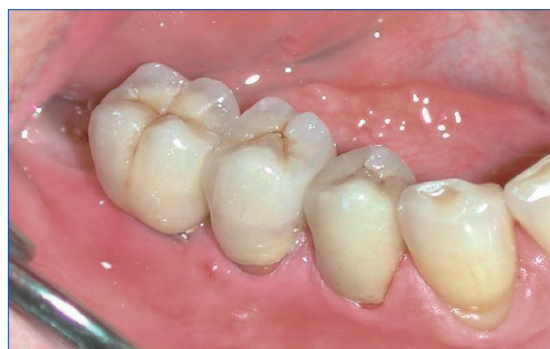Es wurden die definitiven Restaurationen entfernt und Provisorien hergestellt, nunmehr kann der Kofferdam angelegt werden



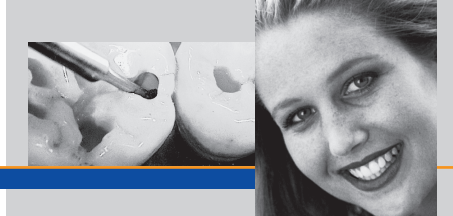Röntgenkontrolle, jetzt wissen wir auch, woher der distale Knocheneinbruch rührt



Die durch das Provisorium trepanierten Zähne



Abschlussbild der wiederbefestigten Kronen



/// NUN ZUM PROCEDERE

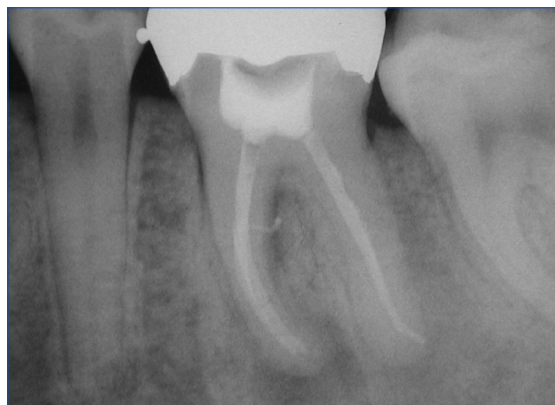Nach dem unabdingbaren Anlegen des Kofferdams (ich benutze hierbei zumeist den sehr einfach anzulegenden Einwegkofferdam von Zirc) schaffe ich eine ausreichend große Zugangskavität. Auf die ausreichende Größe kann ich nur immer wieder deutlich hinweisen, da mir oft bei überwiesenen Patienten auffällt, dass die Kollegen sich das Leben erheblich leichter hätten machen können, wenn sie sich Überblick verschafft hätten. Hierbei ist darauf zu achten, dass man einen senkrechten Zugang zum Kanal hat. Dadurch bekomme ich die geringste Kanalkrümmung. Die Reinigung des apikalen Drittels wird durch die Begradigung erleichtert. Nach Abtragung des gesamten Pulpenkammerdaches werden die Kanäle mit kleinen Feilen dargestellt. Ich gehe dabei nicht in die Tiefe und versuche auch nicht schon aufzubereiten, ich will nur die Anatomie und die Durchgängigkeit überprüfen. Als übliche Feilen benutze ich hierfür 06–10er Reamer. Übrigens sei nur am Rande erwähnt, dass es in meiner Praxis keine Hedstöm-Feilen mehr gibt! Nachdem ich die Kanäle gefunden habe, beginne ich das Preflaring mit den Gates-Bohrern. Dies nimmt meist einen großen Teil der Zeit bei der Aufbereitung ein. Nach jedem Durchgang mit den Gates-Bohrern spüle ich den Kanal, gehe mit meiner Patency-Feile in den Kanal, spüle erneut und nehme anschließend den nächst größeren Gates-Bohrer. Wenn ich mit Größe drei nicht mehr

weiterkomme, fange ich wieder bei der Größe eins an. Dieser Vorgang wird so lange wiederholt, bis ich einen guten Kanalzugang habe. Es ist darauf zu achten, dass die Gates-Bohrer immer mit Druck auf die nach außen liegende Kanalwand aus dem Kanal gezogen werden. Es ist völlig normal, wenn dabei einige Gates-Bohrer brechen. Röntgenbilder werden nicht als Messaufnahme angefertigt, sondern nur, um sich der Kanalanatomie gewiss zu werden.

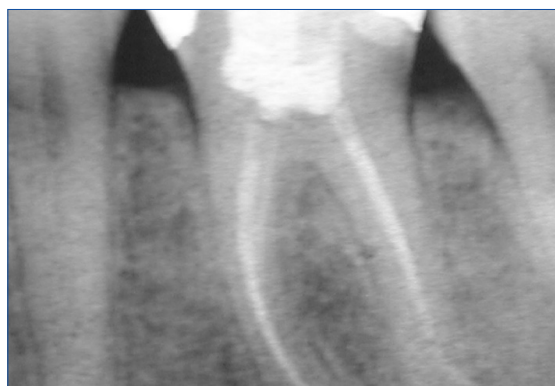Im Folgenden wird die Kanallänge endometrisch gemessen und mit den Nickel-Titan-Feilen nach der Crown-Down-Technik aufbereitet. Die Patency-Feile muss immer glatt und ohne Widerstand einbringbar sein. Ich benutze die Nickel-Titan-Feilen Mity Rotofiles, da man mit diesen Feilen theoretisch auch Step-Back arbeiten kann und eine schöne Aufbereitung für die heiße Multi-Fill-Guttapercha bekommt. Die Feilen werden zudem mit einem EDTA-Gleitmittel beschickt, da dieses das Aufbereiten erleichtert. Je nachdem wie lange meine Aufbereitung dauert, führe ich meine Spülungen noch am aufbereiteten Kanal fort. Es ist darauf zu achten, dass man keinesfalls zu schnell spült. Es sollte nicht mehr als 1 ml pro Minute in den Kanal eingebracht werden. Als Spülkanülen verwende ich die Kanülen nach Dr. J. Buquet.

Die Spülung mit Chlorhexidin ist im Falle eines Gangräns oder einer Revision zur Bekämpfung des Enterococcus faecalis zusätzlich zu empfehlen. Nach abgeschlossener

BEISPIEL 3

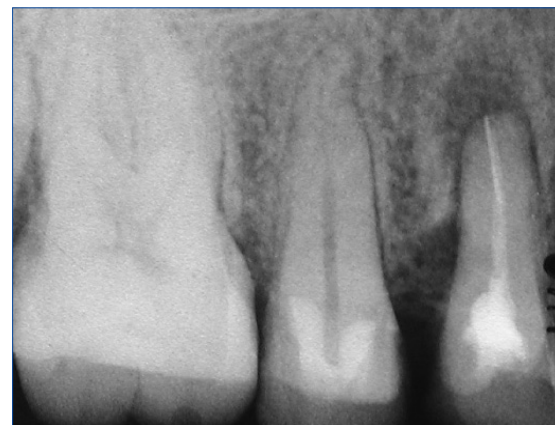

Auf der Eingangsaufnahme könnte man denken, dass es sich um einen Furkationsbefall handelt, nach der Wurzelfüllung weiß man, warum die Wurzelspitzenresektionen oftmals nicht erfolgreich sind

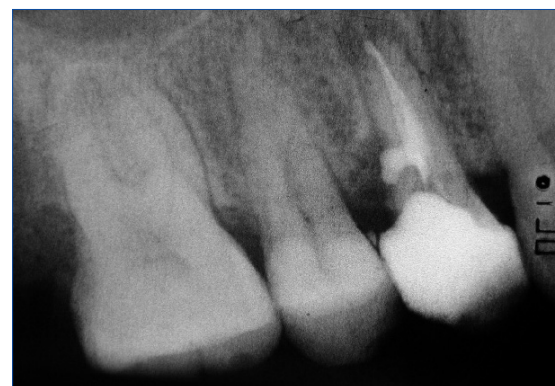

Kontrollaufnahme nach drei Monaten. Die Aufhellungen sind restlos verschwunden

BEISPIEL 4

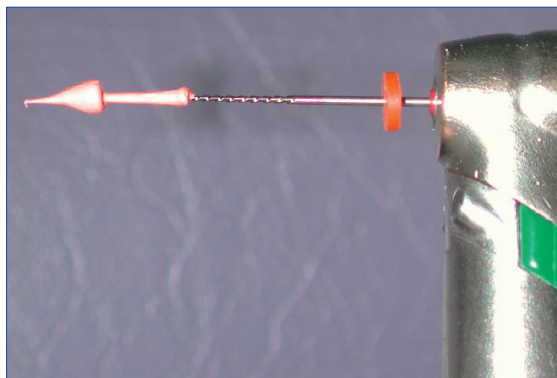


Alio loco durchgeführte, nicht erfolgreiche Wurzelfüllung mit frakturiertem Instrument



Der abgefüllte Zahn, man beachte die Auffüllung der internen Resorption. Es bleibt abzuwarten, wie sich dieser Zahn langfristig entwickelt

Aufbereitung (bei der Multi-Fill-Technik mindestens ISO 35, besser ISO 40) und der ausgedehnten Spülung geht es dank der thermoplastischen Guttapercha des Multi-Fill-Systems dann schnell und ohne extremen Aufwand dem Ende entgegen.



Der mit Phase I und Phase II beschickte Compaktor

/// VORAB ETWAS THEORIE ZUR ABFÜLLTECHNIK

Die Idee dieser Abfülltechnik besteht darin, erwärmte Guttapercha durch Rotation mittels eines Nickel-Titan-Compaktors in den geschaffenen Hohlraum forciert einzubringen, um damit einen den angestrebten dreidimensional hermetischen Verschluss des gesamten Wurzelkanalsystems zu gewährleisten. Die Multi-Phase-Technik arbeitet in einzeitiger, zweiphasiger Arbeitsweise durch die unterschiedlichen Guttapercha-Arten. Die Phase-I-Guttapercha, ist eher stabil und entspricht in seiner Zusammensetzung derjenigen der Guttapercha-Stifte. Die Phase-II-Guttapercha hat einen niedrigeren Schmelz-



System

punkt, hat eine geringere Viskosität und zeichnet sich vor allem durch seine hohen adhäsiven Kräfte aus. Die Obduration geschieht durch einen Compaktor, der wie eine umgekehrte Hedström-Feile gestaltet ist. Untersuchungen haben gezeigt, dass die apikale Abdichtungsqualität dieser Art von Wurzelfülltechnik signifikant höher ist als bei der zumeist verwandten lateralen Kondensation.

/// DIE PRAKTISCHE ANWENDUNG DER ABFÜLLTECHNIK


Es gibt die Möglichkeit, die Guttapercha mit oder ohne Sealer in das Kanalsystem einzubringen. Wenn ich einen Sealer benötige, benutze ich hierbei immer AH 26. Nach dem Beschicken des Compaktors mit der Phase-I- und Phase-II-Guttapercha sollte man den Compaktor zügig in den Kanal einbringen. 15 Sekunden sollten dabei nicht

überschritten werden. Der Compaktor wird ohne Rotation auf die Arbeitslänge gebracht (ausgemessene Kanallänge minus 1 Millimeter). Man sollte das Rotieren des Compaktors nicht beginnen, wenn man das Gefühl hat, dass dieser fest sitzt, es ist dann besser, noch etwas zurückzuziehen.

Dann erst lässt man den Compaktor mit 3000 bis zu maximal 5000 RPM rotieren, hält ihn 1–2 Sekunden auf der Arbeitslänge und zieht ihn dann langsam, mit leichtem Druck auf eine Kanalseite, wieder aus dem Kanal. Dieses Halten ist wichtig, da der Compaktor aufgrund seiner Bauweise versucht, sich aus dem Kanal zu drücken. Dieser Druck bewirkt zudem, dass die Guttapercha das apikale Delta und die akzessorischen Hohlräume obdurirt.

Aber, was passiert mit einem weit offenen Apex? Die Guttapercha wird nur eine bestimmte Länge über das Ende des Compaktors hinaus transportiert. Man muss also schon bei der Aufbereitung darauf achten, um welche Art von Foramen es sich handelt und die definitive Kanallänge muss genau gekannt werden.

Obendrein besteht die Möglichkeit, den Apex mit einem Masterpoint zu verschließen und die Guttapercha wie bei der Microseal-Technik einzubringen. Dadurch wird eine gute Durchmischung erzielt.



Großaufnahme des Compaktors

Natürlich existiert kein Verfahren, das man nur aufgrund eines gelesenen Artikels perfekt beherrscht, und es gibt auch hier eine Lernkurve, die es zu bewältigen gilt. Grundsätzlich ist festzustellen, dass das Auftragen der Guttapercha auf den Compaktor geübt werden muss und dass der Kanal ordentlich aufbereitet sein muss. Es empfiehlt sich sicherlich, vorher an einigen Blöcken zu üben und zudem extrahierte Zähne zu bearbeiten. Und es bleibt zu bemerken, dass nur die anatomischen Strukturen des Kanalsystems obdurirt werden können, die zuvor mittels Spülung freigemacht wurden!

Letztendlich ist es aber eine eher leicht erlernbare Technik, die in kurzer Zeit sehr gute Ergebnisse liefert. Da die korrekte Aufbereitung der Kanäle schon schwierig genug ist, soll dies ein Trost sein.

— AUTOR

Dr. Heiko Jakob
Uerdinger Straße 246, 47800 Krefeld
Tel.: 02151/50 27 27, Fax: 02151/50 27 28
E-Mail: praxis@drjakob.de, Internet: www.drjakob.de

— KONTAKT

Loser & Co. GmbH
Benzstraße 1–3
51381 Leverkusen
Tel.: 02171/70 66 70
Fax: 02171/70 66 66
E-Mail: info@loser.de